

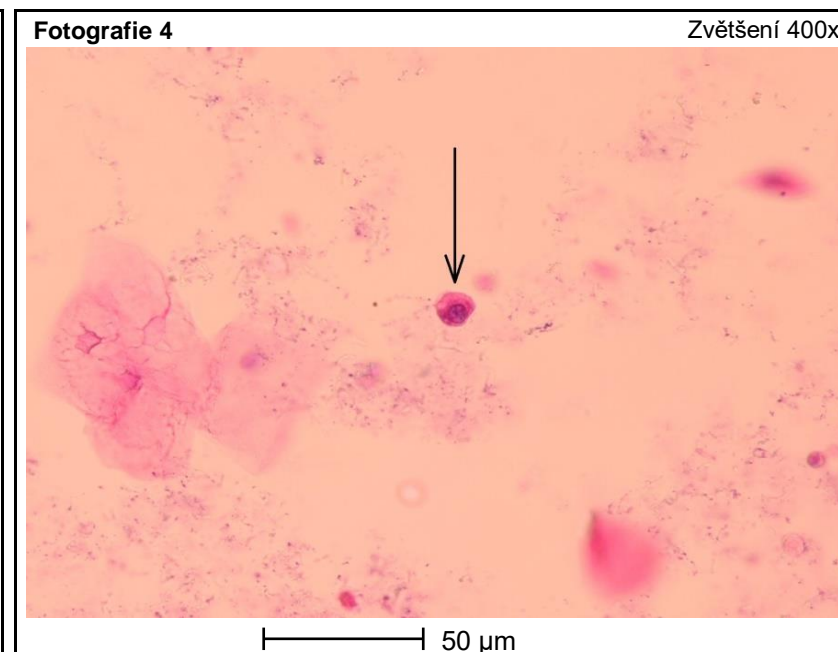
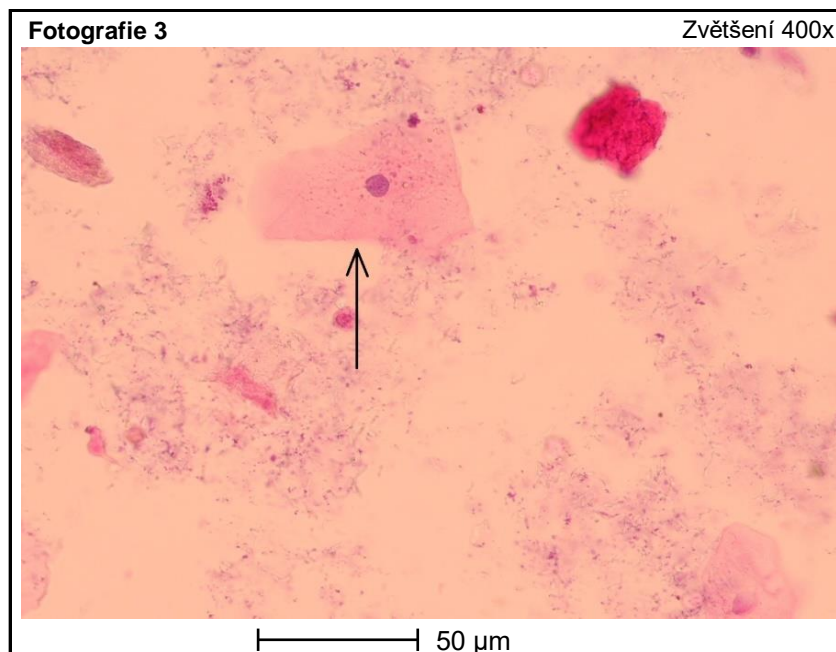
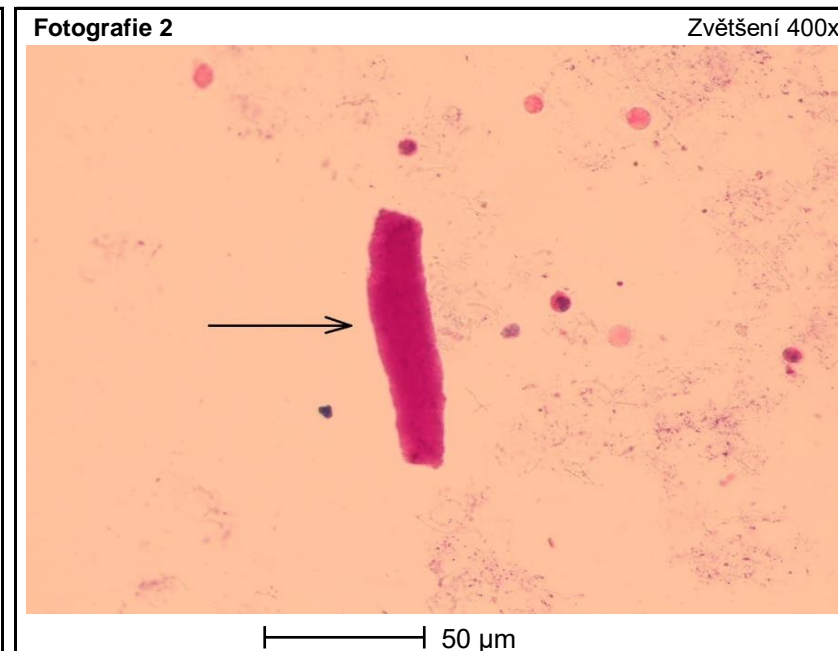
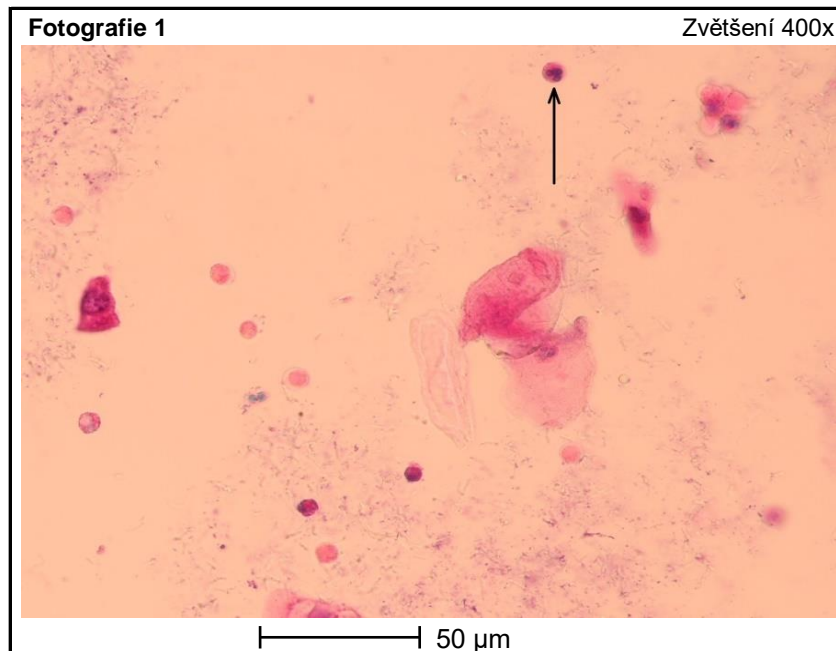
Všechny fotografie naleznete v lepším rozlišení na stránce <https://www.sekk.cz>

Pro všechny 4 fotografie:

82letá diabetička s kolorektálním karcinomem přichází k onkologické kontrole, plánováno je zahájení cílené léčby. Ošetřující onkolog nicméně při klinickém vyšetření konstatuje zhoršení celkového stavu, laboratorně je nápadná anemizace a diskrétní známky zánětu. Podání cílené léčby je odloženo a provádí se došetření pacientky.

Výsledky provedených testů (moč)

pH 5,0
hustota 1019
bílkovina 1 arb. j.
leukocyty 1 arb. j.
nitrity pozitivní
ostatní políčka negativní



Vzorek byl zpracován v souladu s ELCM – European urinalysis guidelines. Scand J Clin Lab Invest, 2000