

Všechny fotografie naleznete v lepším rozlišení na stránce <https://www.sekk.cz>

**Pro všechny 4 fotografie:**

64letý muž byl přijat ve značně zanedbaném stavu. Několik posledních dnů má při každém pokusu o jídlo nebo pití kruté bolesti za sternem, proto již několik dní nejí ani nepije. Úvodním vyšetřením byl zjištěn karcinom jícnu s metastázami v mediastinu a v dutině břišní.

Vyšetřen byl první vzorek moči, který však pacient vymočil až třetí den hospitalizace po zavodnění několika litry infuzí.

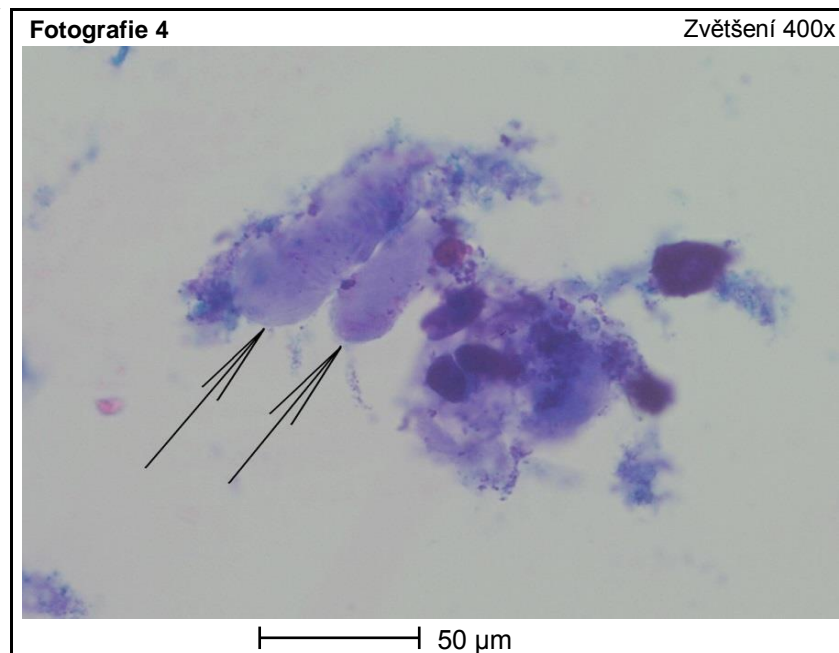
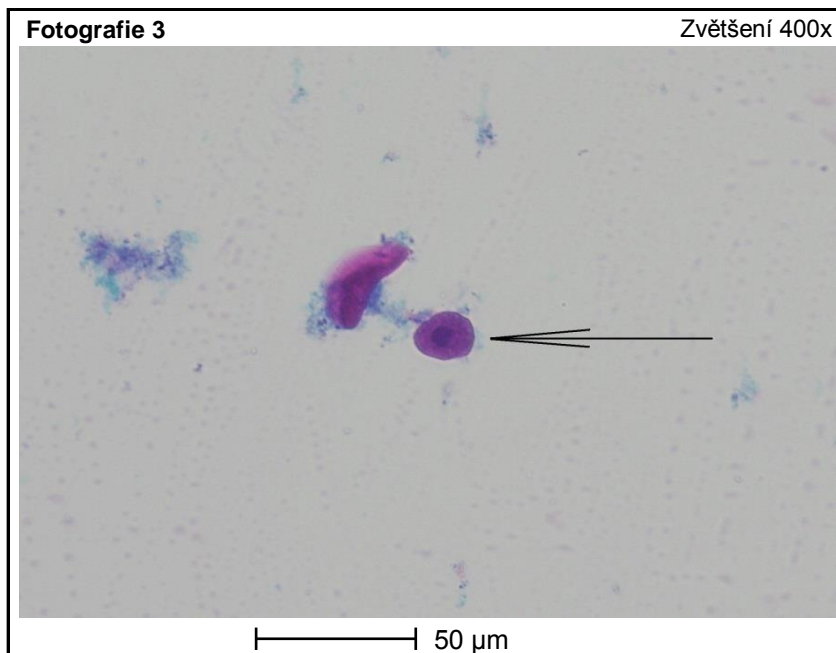
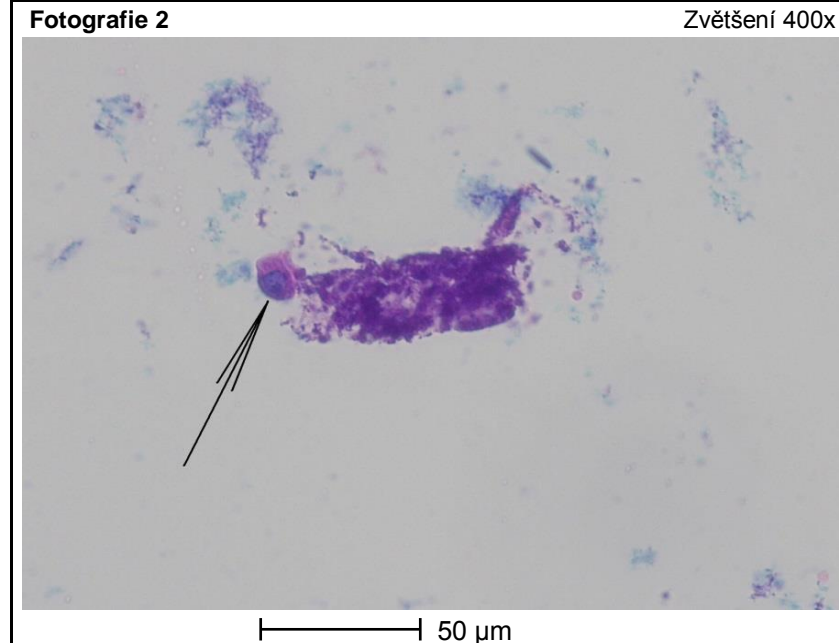
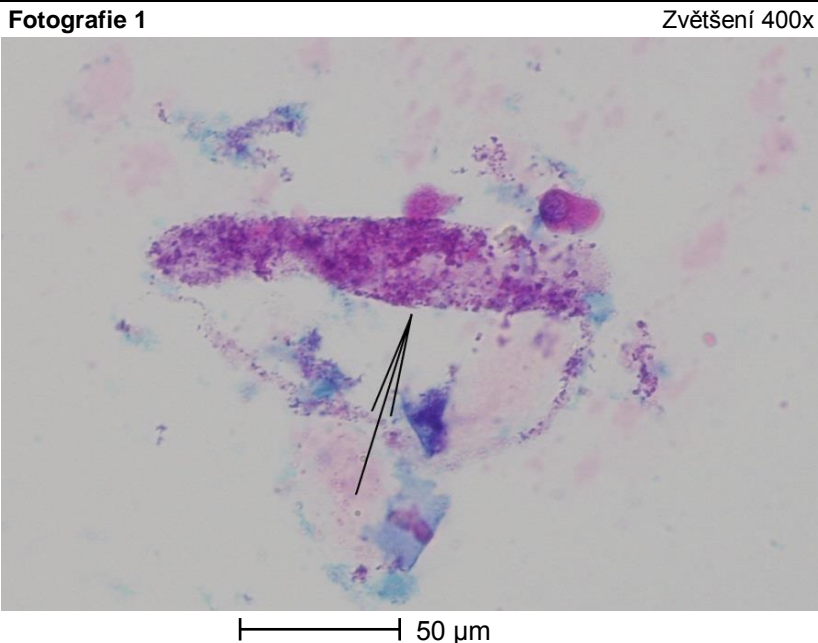
**Výsledky provedených testů (moč)**

pH 6,5

hustota 1020

bílkovina 2 arb. j.

ostatní políčka negativní



Vzorek byl zpracován v souladu s ELCM – European urinalysis guidelines. Scand J Clin Lab Invest, 2000