

Doporučení ČHS ČLS JEP

POSTUP PŘI HODNOCENÍ NÁTĚRU PERIFERNÍ KRVE

Zpracovaly: Matýšková M., Buliková A., Kačírková P., Bourková L.

Revize: Matýšková M., Mikulenkova D., Juráňová J., Fátorová I.,

Vydání: 2013

Platnost od: 1. 1. 2014

Legenda: Změny v novém vydání jsou vyznačeny modrým písmem se stylem písma kurzíva

Tento dokument nahrazuje dokument Postup pro hodnocení nátěru periferní krve – revize 11/2006.

Obsah

1.	ÚVOD.....	2
2.	VLASTNÍ HODNOCENÍ.....	2
2.1	Zvětšení 200 – 400x.....	2
2.2	Hodnocení při zvětšení 1000x.....	2
2.2.1	Kvantitativní hodnocení.....	3
2.2.2	Hodnocení relativního počtu.....	3
2.2.3	Hodnocení morfologických změn.....	4
2.2.4	Zdroje chyb.....	5
3.	ZÁPIS VÝSLEDKU.....	6
4.	LEGISLATIVA.....	6
5.	WEBOVÉ ADRESY SOUVISEJÍCÍ S KONTROLOU KVALITY??.....	6
6.	POUŽITÉ ZKRATKY.....	7
7.	LITERATURA.....	7

1. Úvod

Hodnocení nátěru periferní krve se týká:

- 1) hodnocení kvantitativních (počtu jaderných buněk):
 - a) diferenciální počet leukocytů (procentuální zastoupení)
 - b) počet erytroblastů na 100 leukocytů
- 2) hodnocení relativního počtu buněk ve vztahu k 1000 erytrocytů (zařazeno jen pro informaci):
 - a) počet schistocytů
 - b) počet trombocytů
- 3) hodnocení morfologických změn (včetně jejich semikvantitativního případně i kvantitativního hodnocení)
 - a) erytrocytů
 - b) leukocytů
 - c) trombocytů

Hodnocení se běžně provádí z nátěru obarveného panoptickým barvením dle May-Grünwald Giemsa.

2. Vlastní hodnocení

Mikroskopické hodnocení obarveného nátěru začíná vždy přehledným zhodnocením nátěru, teprve poté následuje vlastní hodnocení krevních buněk.

2.1 Zvětšení 200 – 400x

Slouží pro přehledné zhodnocení nátěru, kdy hodnotíme:

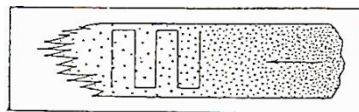
- a) buněčnost, kvalitu a obarvení nátěru,
- b) rozložení *jaderných* buněk,
 - hodnotí se přítomnost buněk v koncových a okrajových částech nátěru (zde mohou být nahromaděny velké a některé patologické buňky),
 - tak v hustých místech nátěru (zde se mohou nacházet mikrosraženiny trombocytů, které v místě s nižší buněčností *můžeme přehlédnout*).
- c) Malé zvětšení nám také pomůže najít optimální místo k počítání leukocytů i k hodnocení morfologie všech buněčných elementů,
 - *u těžce leukopenických vzorků (např. u diagnózy akutní promyelocytární leukemie) se v nátěru periferní krve mohou nacházet leukemické promyelocyty jen zcela ojediněle a při vyšším rozlišení by mohlo dojít k jejich přehlédnutí.*

2.2 Hodnocení při zvětšení 1000x

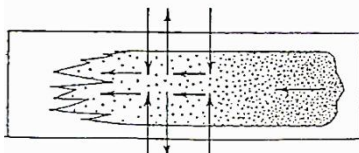
K hodnocení si vybíráme část nátěru, ve které jsou buňky rovnoměrně rozprostřeny (erytrocyty se nepřekrývají). Nejčastěji se jedná o místo cca 1 cm od konce nátěru (někteří autoři doporučují místo v rozsahu 1 – 3 cm od konce nátěru).

Nátěr v mikroskopu hodnotíme meandrovitým či bajonetovým rovnoměrným pohybem objektivu nad podložním sklem přes vrstvu imerzního oleje nejlépe na šířku skla od jednoho okraje k druhému (viz obr.).

meandrovitý pohyb



bajonetový pohyb



2.2.1 Kvantitativní hodnocení

- a) Při diferenciálním počtu leukocytů v periferní krvi běžně hodnotíme za sebou jdoucích 100 leukocytů (pohyb po skle viz výše), u patologických nálezů či při hodnocení externí kontroly kvality je v rámci zpřesnění doporučováno hodnocení 200 i více leukocytů.
- Ve fyziologickém nátěru *jsou přítomny* tyto elementy bílé řady: neutrofilní segmenty, neutrofilní tyče, eozinofilní segmenty, bazofilní segmenty, lymfocyty a monocyty.
 - Patologicky mohou být v nátěru periferní krve přítomna všechna vývojová stádia krevních elementů a vzácně při hematogenním rozsevu i nehematopoetické maligní buňky a krevní paraziti (*např. malarická plazmodia, Leishmania*)
- b) V nátěru přítomné erytroblasty vyčíslíme početně na 100 leukocytů (počet erytroblastů/100 WBC)
- Fyziologicky normoblasty nalézáme pouze u novorozenců.
 - Patologicky u hemolytických anémií, hematologických *i nehematologických* malignit *při infiltraci kostní dřeně* apod.

Vzorce pro korekci počtu leukocytů (WBC) v případě přítomnosti více než 5% erytroblastů (NRBC):

1. vzorec z literatury (*Dacie and Lewis Practical Haematology, 10th edition*)

Korigovaný počet WBC ($\times 10^9/l$)

= **Nekorigovaný počet WBC** ($\times 10^9/l$) - (**Nekorigovaný počet WBC** \times **NRBC(%)**)/100

2. v ČR používaný vzorec (*původ nedohledatelný*)

$$\text{Korigovaný počet WBC (x } 10^9/l) = \frac{\text{Nekorigovaný počet WBC (x } 10^9/l) \times 100}{\text{Relativní počet NRBC (\%)} + 100}$$

2.2.2 Hodnocení relativního počtu

- a) počty schistocytů (schizocytů) – *hodnotíme počet přítomných mechanicky poškozených erytrocytů (včetně keratocytů, mikrosférocytů, fragmentů erytrocytů, skořápek) na 1000 erytrocytů* (zápis: počet schistocytů/1000 RBC či jejich procentuální zastoupení)
- b) počty trombocytů – orientační vyšetření, využívá se např. při podezření na pseudotrombocytopenii – opět se spočítá počet trombocytů na 1000 erytrocytů a dle vzorce (viz dále) se přepočítá počet trombocytů na litr:

zjištěný počet trombocytů · RBC
1000

(RBC = počet erytrocytů / l)

2.2.3 Hodnocení morfologických změn

provádíme popisem po prohlédnutí celého nátěru *a hodnotíme*:

Leukocyty:

- celková charakteristika buňky – velikost buněk (malé, střední, velké); tvar buněk; N/C (= nukleo-cytoplazmatický poměr)
- charakteristika jádra – velikost; tvar; uložení (uprostřed, excentricky); ohraničení; struktura chromatinu (jemná, hrubá); jadérka (přítomnost, počet)
- charakteristika cytoplazmy – zbarvení vč. homogenity; granule (přítomnost, počet, zbarvení, velikost, distribuce); inkluze; vakuolizace; ohraničení cytoplazmy (pravidelné, výběžky, neohraničené).

Takto popisujeme např.:

- u granulocytů:
 - hypersegmentaci (posun doprava) či hyposegmentaci neutrofilů,
 - Pelgerovu-Huětovu anomálii či její pseudoformu,
 - megaloidní (obrovské) tyče či metamyelocyty, *polykaryocyty*
 - různé poruchy granulací (hypo-, hypergranularita, toxická granule),
 - Döhleho inkluze, Auerovy tyče;
 - případně přítomnost parazitů*
- u lymfocytů:
 - přítomnost* LGL (mohou fyziologicky tvořit 10 – 15% z celkového počtu lymfocytů v periferní krvi),
 - reaktivní, atypické/*patologické* formy lymfocytů (např. „vlasaté“ čili „vilózní“ lymfocyty, prolymfocyty, lymfomové buňky apod.).
- také si všimáme *přítomnosti* holých jader a jaderných stínů.

Trombocyty:

- orientačně počet
- velikost – normální, mikrotrombocyty, makrotrombocyty, anizocytóza trombocytů,
- přítomnost granulací – hypo/agranulární trombocyty,
- uložení v nátěru – shlukování – trombocytární agregáty, satelitismus trombocytů (trombocyty adherují *nejčastěji* na neutrofilní segmenty)

Erytrocyty:

- velikost erytrocytů – normocyty, mikrocyty, makrocyty, jejich anizocytóza,
- zbarvení erytrocytů – normochromní, hypochromní, polychromazie a jiné
- změny tvaru – *celkově* poikilocytóza (*směs* různých tvarů erytrocytů), sférocyty, terčovitě erytrocyty (target cells), dakryocyty (erytrocyty tvaru kapky), anulocyty, schistocyty (fragmenty erytrocytů), ovalocyty nebo eliptocyty (oválný tvar), akantocyty (erytrocyty s ostrými, nepravidelnými výběžky plazmy), echinocyty (erytrocyty s pravidelnými, zaoblenými výběžky), drepanocyty (srpkovité erytrocyty), stomatocyty (projasnění ve středu erytrocytu tvaru úst), keratocyty (horned cells = „rohaté“ buňky) a další,

- d) přítomnost inkluzí – bazofilní tečkování, Howellova-Jollyho tělíška, Cabotovy prstence, Pappenheimerova tělíška,
 e) *přítomnost parazitů – např. malarická plazmodia,*
 f) penízkovatění (rouleaux – nelze hodnotit v hustém nátěru), *aglutinace.*

Pro přesnější hodnocení a např. porovnávání nálezů u jednotlivých pacientů, lze využít následující tabulku:

Morfologie erytrocytů – určení stupně poruchy

<i>Morfologie</i>	<i>Semikvantitativní hodnocení</i>
Polychromazie	
	1+ = 1 až 5 / zorné pole
Slzičkovité erytrocyty (dakryocyty)	2+ = 6 až 10 / zorné pole
Akantocyty	3+ = > 10 / zorné pole
Sférocyty	
Ovalocyty/eliptocyty	
Erytrocyty bizarních tvarů	1+ = 3 až 10 / zorné pole
Terčovité erytrocyty	2+ = 11 až 20 / zorné pole
Stomatocyty	3+ = > 20 / zorné pole
Penízkovatění – rouleaux *	1+ = agregáty 3 – 4 erytrocytů 2+ = agregáty 5 – 10 erytrocytů 3+ = četné agregáty s oj. volnými erytrocyty
Schistocyty (schizocyty)	> 1 na 1000 erytrocytů
Drepanocyty	Semikvantitativní hodnocení se neuzívá (hodnotí se jako pozitivní nebo negativní nález).
Bazofilní tečkování	
Pappenheimerova tělíška	
Howell - Jollyho tělíška	

* nutné odlišit od aglutinace!!

2.2.4 Zdroje chyb

a) Špatně provedený nátěr

- velmi silný, hustý,
- velmi řídký, tenký,
- bez „konců“,
- s aglutinací erytrocytů při nedostatečném nahřátí vzorku (podložního skla při přítomnosti chladových aglutininů,
- z vysráženého vzorku.

b) Nekvalitní barvení

- staré barvy,
- špatné pH,
- špatná/nedostatečná fixace,
- barvení nedostatečně zaschlého nátěru,

- „rychlé barvení“.
- c) *Nevhodné místo k diferenciaci*
 - *nátěr nebyl přehlédnut na malém zvětšení.*
- d) *Nedostatečné zvětšení při hodnocení morfologie.*
- e) *Nekvalitní imerzní olej s nedostatečným otřením skla – odečítání další dny.*

3. **Zápis výsledku**

Výsledek hodnocení nátěru periferní krve vždy zahrnuje číselné hodnoty jednotlivých typů leukocytů a vyjádření k morfologii leukocytů, erytrocytů, trombocytů, *případně popis dalších nalezených buněk.*

4. **Legislativa a normy**

Pro orientaci jsou uvedeny příklady některých základních norem, které mají vztah ke kontrolní činnosti.

1. *ČSN EN ISO/IEC 17025:2005 Všeobecné požadavky na způsobilost zkušebních a kalibračních laboratoří. UNMZ Praha 2005.*
2. *ČSN EN ISO 15189:2007 Zdravotnické laboratoře – Zvláštní požadavky na kvalitu a způsobilost. UNMZ Praha 2007.*
3. *ČSN EN ISO 17511:2004 Zdravotnické prostředky pro diagnostiku in vitro – Měření veličin v biologických vzorcích – Metrologická sledovatelnost hodnot přiřazených kalibrátorům a kontrolním materiálům. UNMZ Praha 2004.*

5. **Webové adresy související s hodnocením nátěrů**

- <http://www.sekk.cz> – záložka: Infoservis (*Text přednášky: Morfologie erytrocytů, morfologické kvízy*).
- <http://telemedicina.med.muni.cz/telehematologie/index.php>
- <http://www.leukemia-cell.org/cz/internetovy-hematologicky-atlas/>
- **Chyba! Odkaz není platný.**
- <http://pathy.med.nagoya-u.ac.jp/atlas/doc/>
- <http://image.bloodline.net/category.html>
- www.usd.edu/~btimms/web521/Hematopoiesis/hematopoiesis.htm
- <http://apbrwww5.apsu.edu/thompsonj/Anatomy%20&%20Physiology/2020/2020%20Exam%20Reviews/Exam%201/CH17%20Hematopoiesis.htm>
- http://serpins.med.unc.edu/~fcc/Biology134_Folder/hem_cd/Hemesets/set1/Set1a.htm
- <http://www.med.unc.edu/medicine/web/Smearreview/sld001.htm>
- <http://library.med.utah.edu/WebPath/HEMEHTML/HEMEIDX.html>
- <http://www.siumed.edu/~dking2/intro/bldsmear.htm>

6. *Použité zkratky*

LGL large granular lymphocytes

NRBC normoblasty

RBC red blood cells (erythrocyty)

WBC white blood cells (leukocyty)

7. *Literatura*

- ✓ BROWN, B. A. *Hematology: Principles and procedures*. London, Lea & Febiger 1993; 35-85, 97-105.
- ✓ BAIN, B. J., *Blood cells. Practical guide*. Blackwell Science, London, 3th ed., 2002.
- ✓ BAIN B. J. In: *Dacie and Lewis: Practical Haematology, Churchill Livingstone, 11th ed. 2012; 57-68.*
- ✓ Lewis, S. M., Bain, B. J., Bates, I. In: *Dacie and Lewis Practical Haematology, 10th ed, 2006.*
- ✓ ZINI G., D'ONOFRIO G., et al: *ICSH recommendation for identification, diagnostic value and quantitation of schistocytes*, *Int J Hem Lab* 2012; 34: 107-116.