

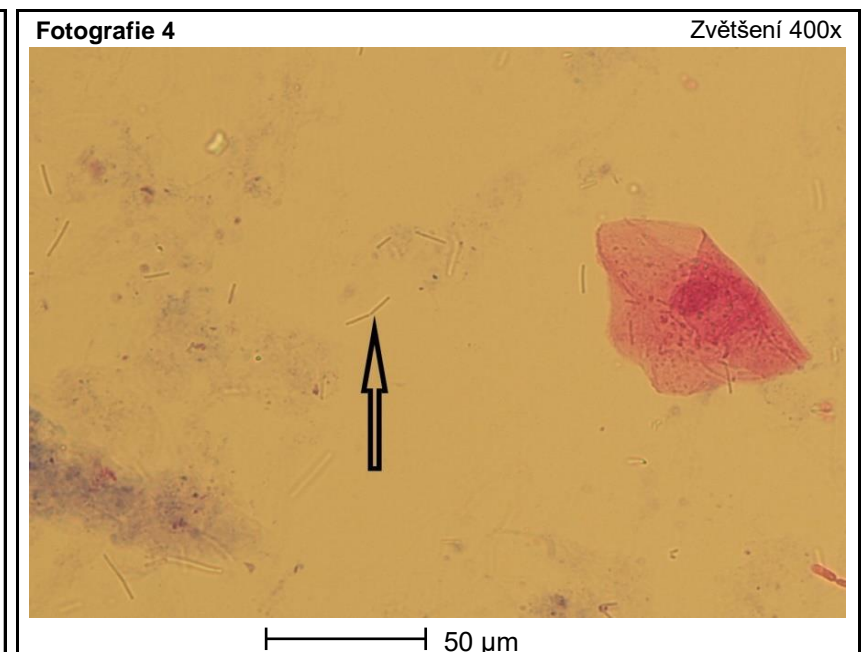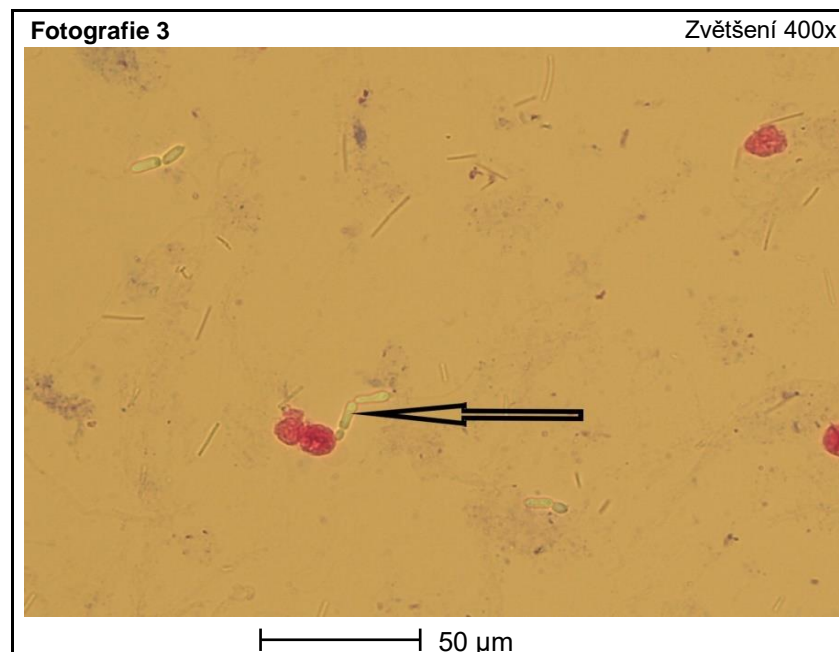
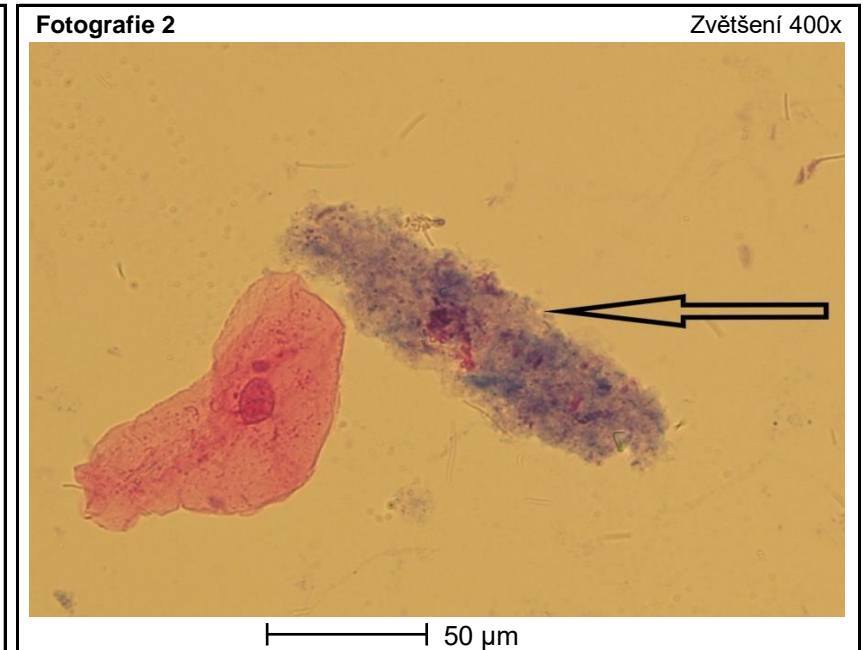
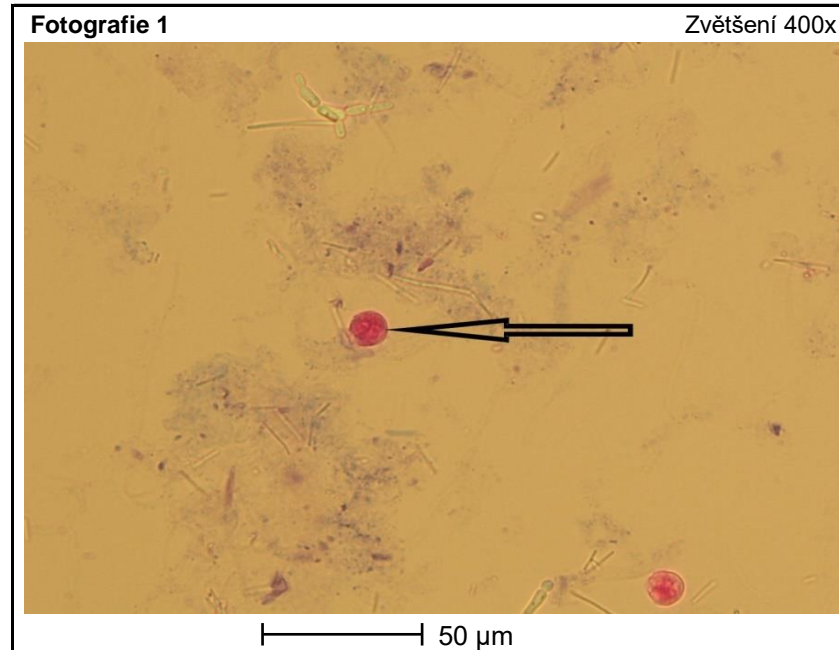
Všechny fotografie naleznete v lepším rozlišení na stránce <http://www.sekk.cz>

Pro všechny 4 fotografie:

54letá pacientka bez dalších komorbidit byla vyšetřena na ambulanci interní kliniky pro 5 dní trvající a zhoršující se dysurické potíže, 2 dny subfebrilie (S-CRP 4,4 mg/L).

Výsledky provedených testů (moč)

pH 5,5
hustota 1029
leukocyty 2 arb. j.
ostatní políčka negativní



Vzorek byl zpracován v souladu s ELCM – European urinalysis guidelines. Scand J Clin Lab Invest, 2000