

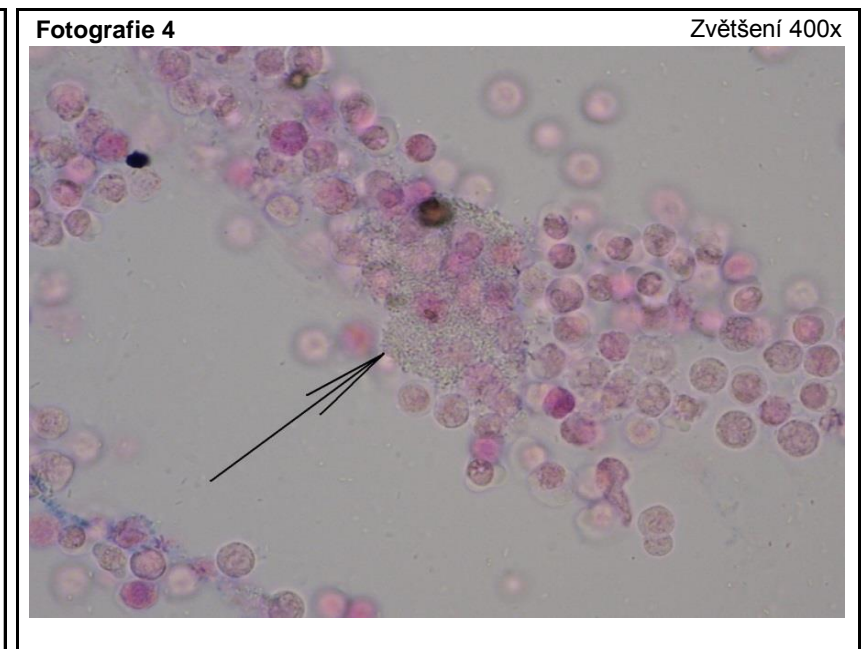
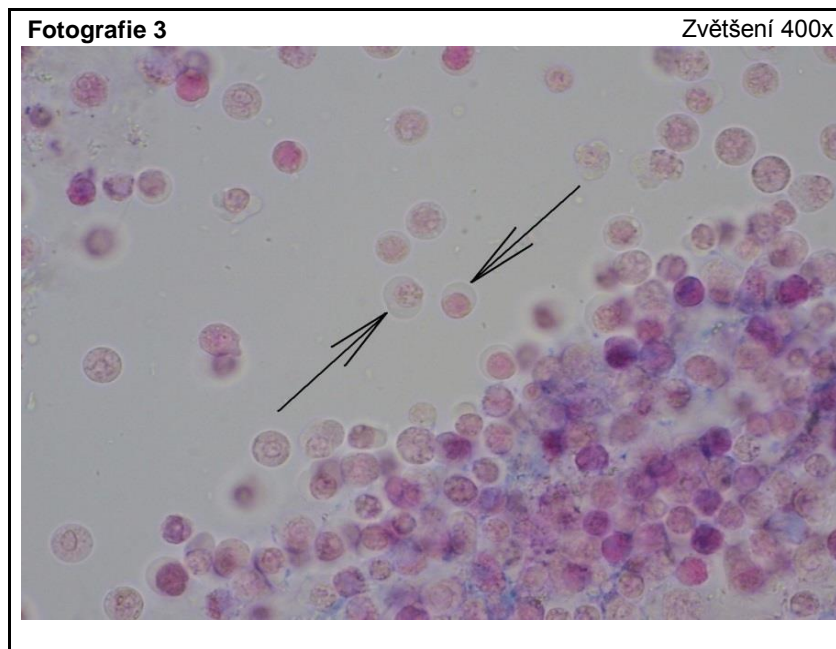
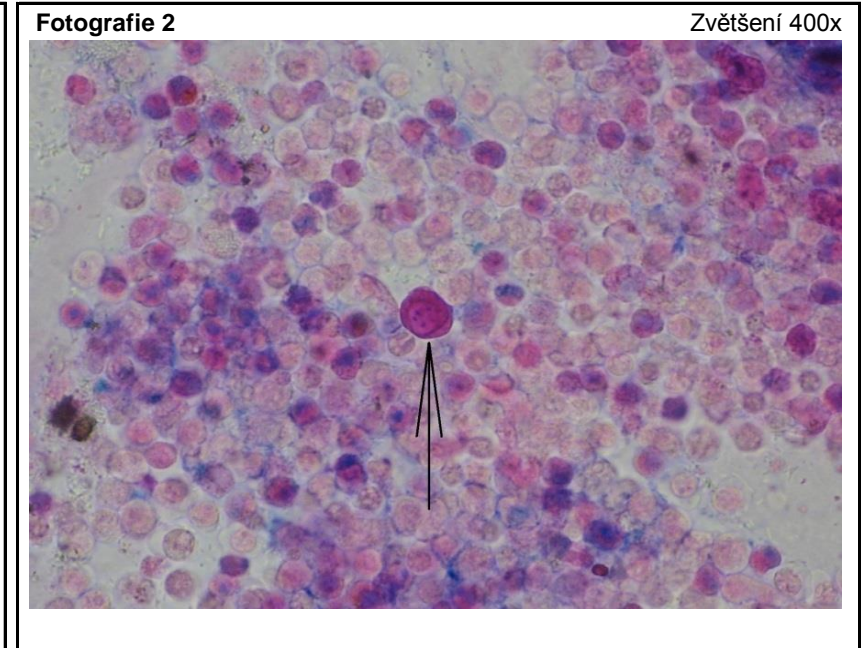
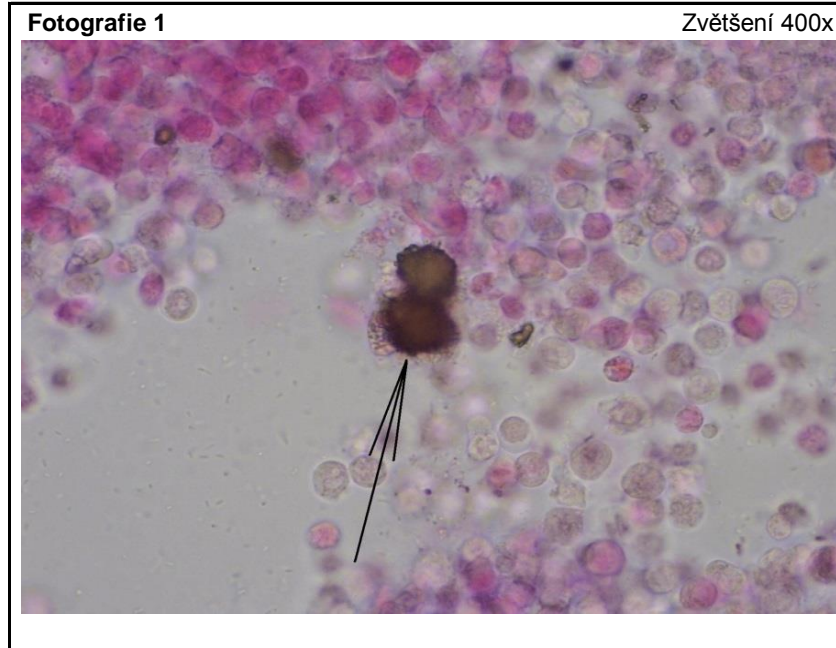Všechny fotografie naleznete (v lepším rozlišení) na stránce <http://www.sekk.cz>

Pro všechny 4 fotografie:

Muž, 86 let, s hyperplazií prostaty byl před 2 měsíci léčen na neurologii pro ischemickou CMP. Pro obtížnou mobilitu byl přeložen do LDN, kde došlo k výsevu herpes zoster následovanému žloutenkou a vysokými teplotami a schváceností. Vyšetření moči pochází z úvodního vyšetření při nové hospitalizaci, tentokrát na Interním oddělení.

Výsledky provedených testů (moč)

bílkovina 3 arb. j.
hustota 1026
ketony 1 arb. j.
krev 2 arb. j.
leukocyty 3 arb. j.
pH 7,0
zákal 3 arb. j.
ostatní políčka negativní



Všechny preparáty byly zpracovány v souladu s ELCM – European urinalysis guidelines. Scand J Clin Lab Invest, 2000