

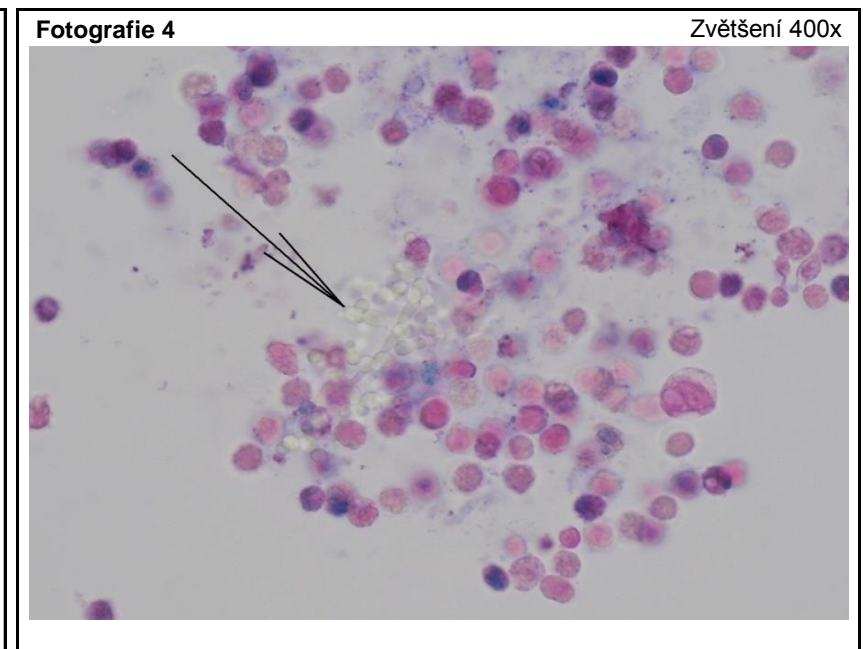
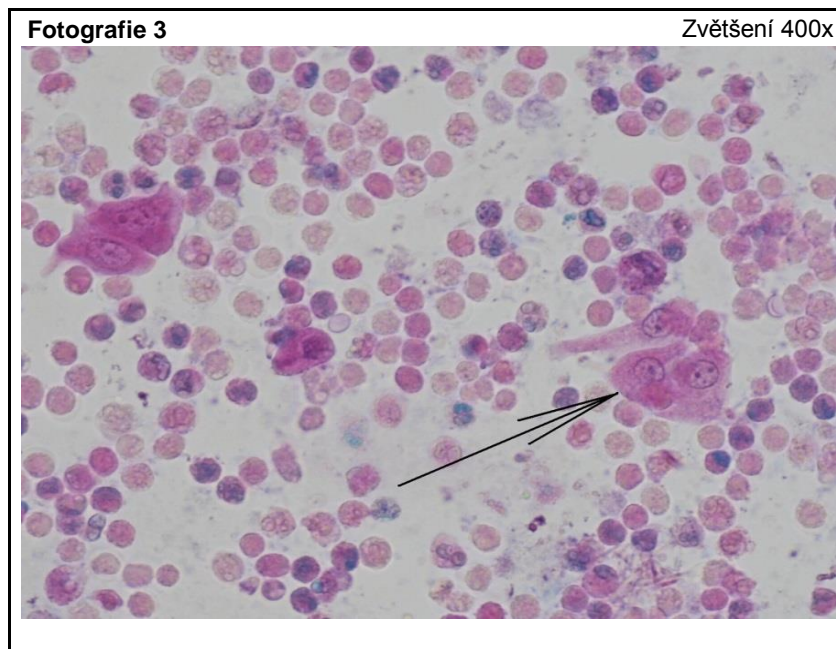
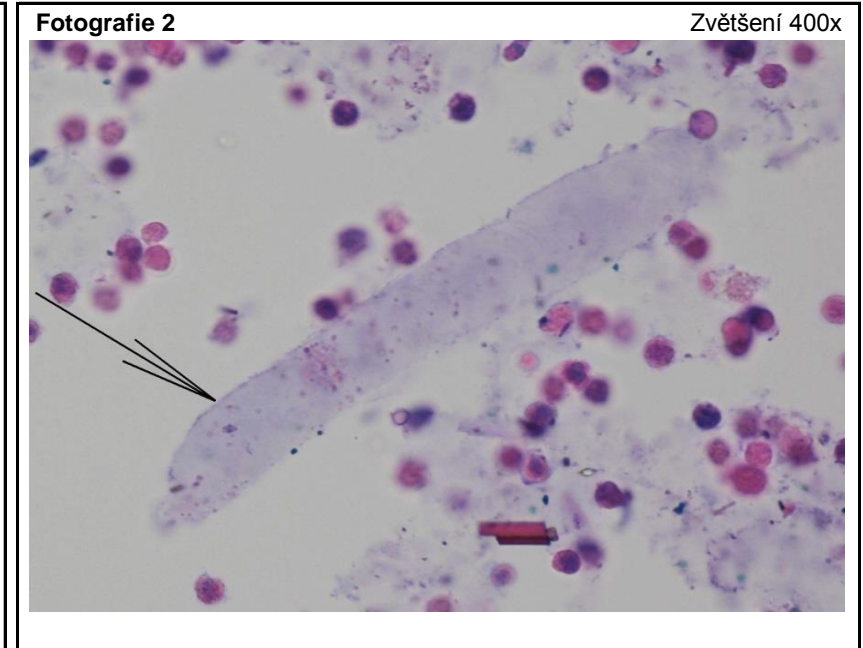
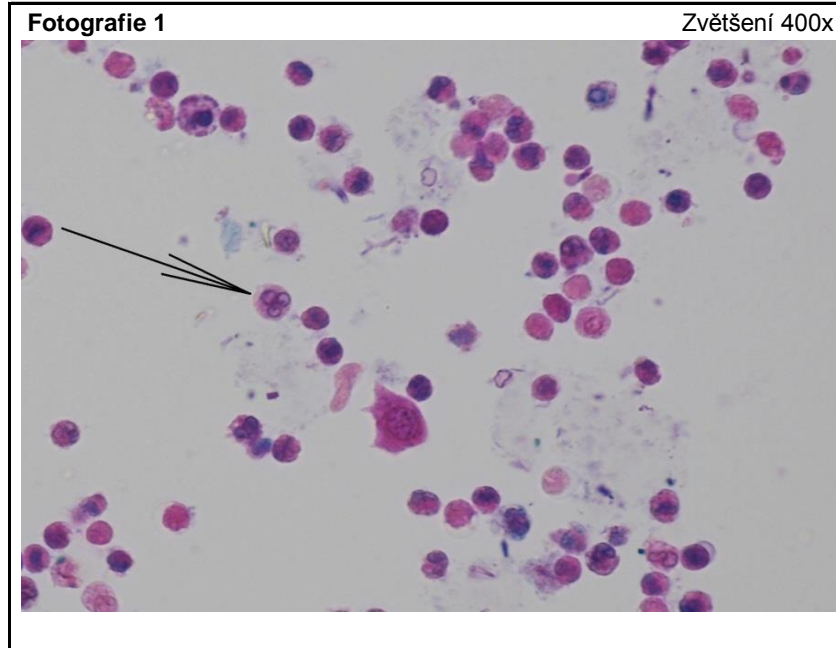
Všechny fotografie naleznete (v lepším rozlišení) na stránce <http://www.sekk.cz>

Pro všechny 4 fotografie:

Pacient je muž, 85 let, imobilní sklerotický kardiak, hypertonik, přijatý na interní oddělení pro hypostatickou pneumonii. Během léčby antibiotiky dochází k rozvoji klostridiové enterokolitidy s průjmy. Vyšetření moče bylo provedeno 14. den hospitalizace kvůli nápadně zkalené moči v nádobě zavedeného močového katetru.

Výsledky provedených testů (moč)

bílkovina 1 arb. j.
 hustota 1021
 ketony 2 arb. j.
 krev 4 arb. j.
 leukocyty 3 arb. j.
 pH 5,0
 zákal 2 arb. j.
 ostatní políčka negativní



Všechny preparáty byly zpracovány v souladu s ELCM – European urinalysis guidelines. Scand J Clin Lab Invest, 2000