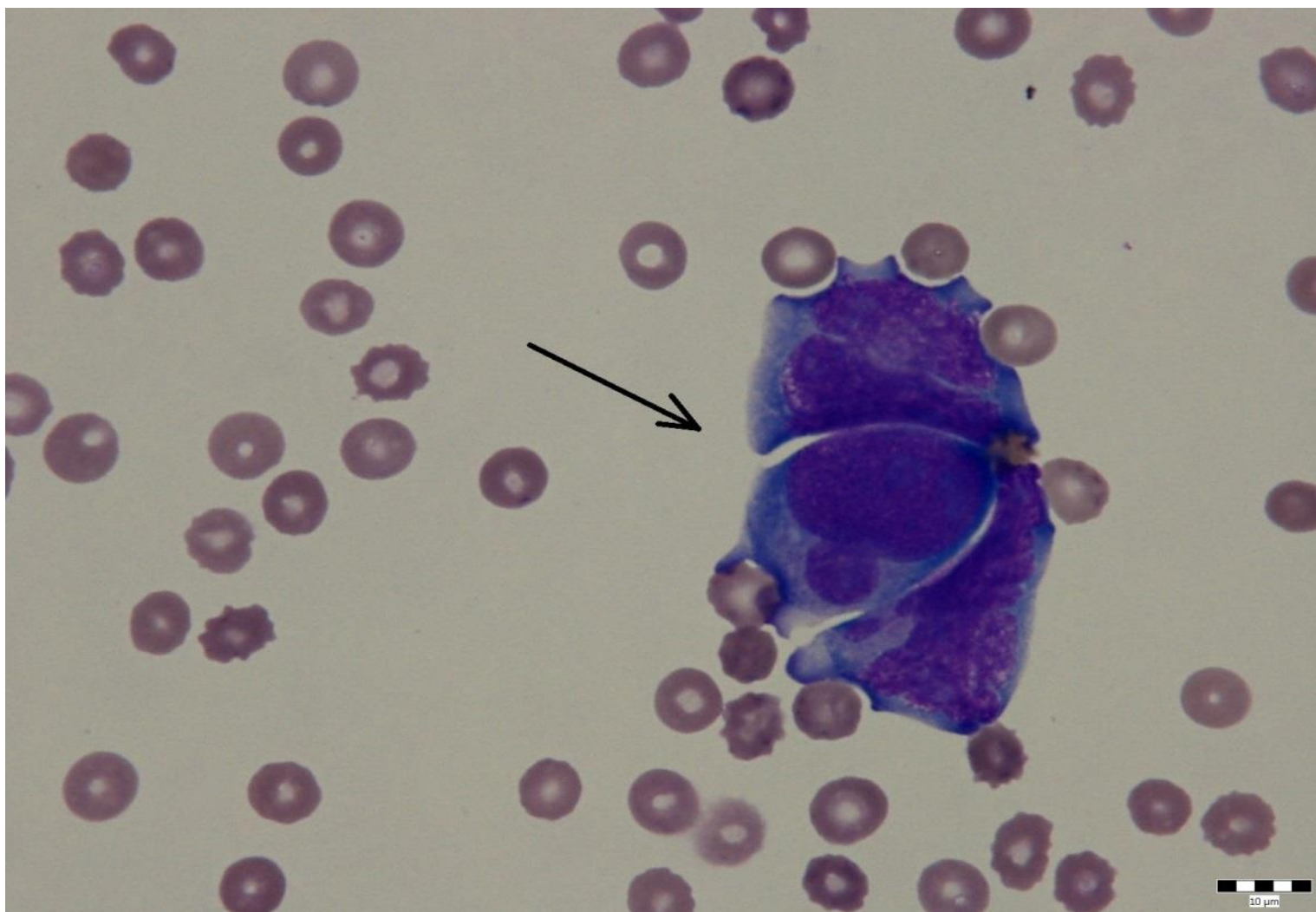


# Fotografie 1



## Doplňující informace pro fotografii 1

**Pacient** Pohlaví: muž Věk: 42 let  
 Pacient po opakované exstirpaci tumoru mozku frontálně vlevo, histologicky multiformní glioblastom. Přijat překladem ze spádové neurologie, kde byl hospitalizován pro epileptický status s respiračním selháním. Na CT/MR progredující hydrocefalus a progresse velikosti několika ložisek recidivy tumoru. Po stabilizaci stavu provedena drenážní operace. Kontrolní likvor 7. pooperační den.

### Klinický stav

Meningeální syndrom: ne	Kořenový syndrom: ne
Febrilní stav: ne	Extrapyramidový syndrom: ne
Porucha vědomí: ano	Vestibulární syndrom: ne
Křeče: ano	Mozkové nervy: ne
Paraparéza: kvadraparéza	Bolest hlavy: ne
Hemiparéza: kvadraparéza	

### Likvorový nález

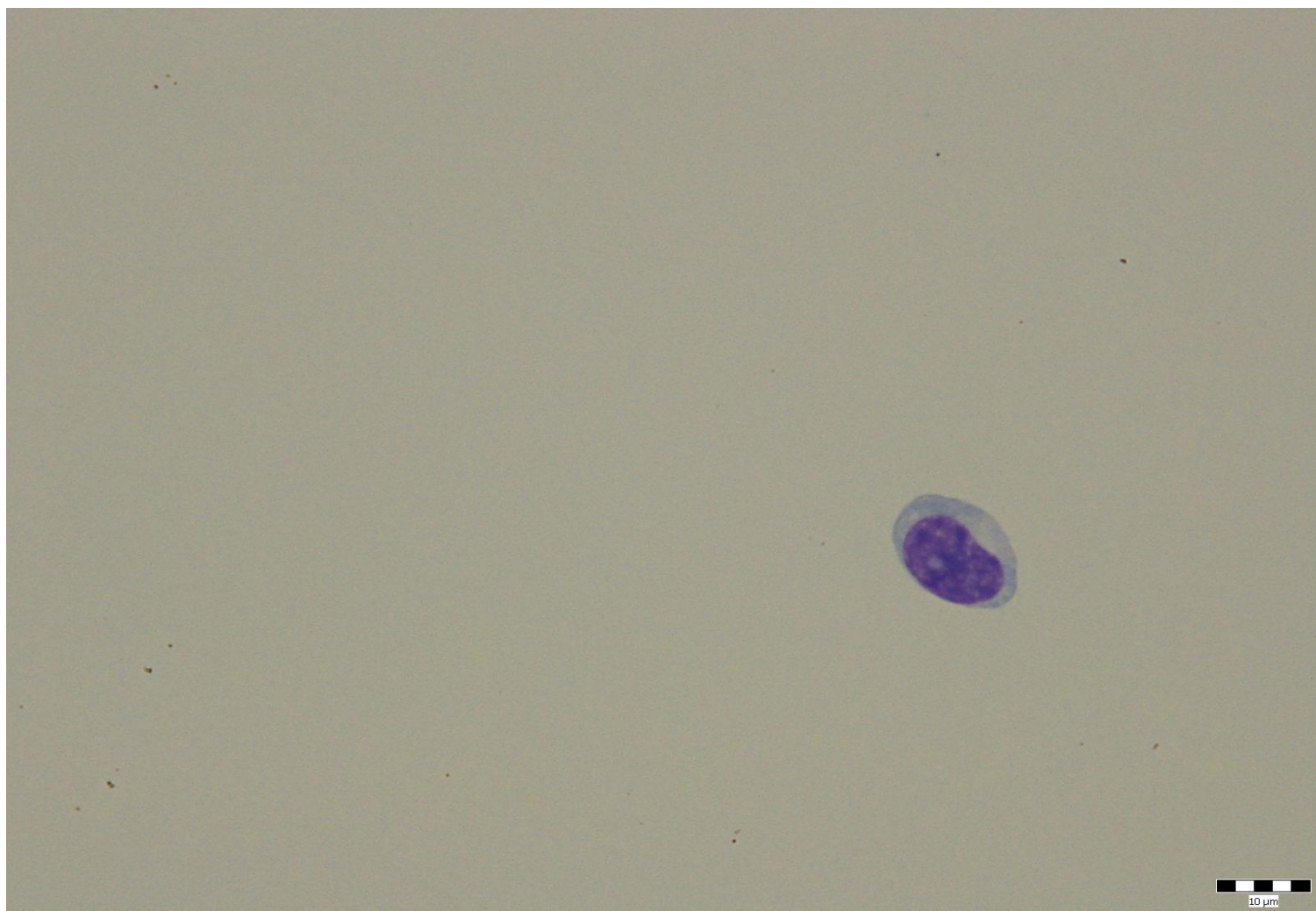
Počet jader. elementů:	14	/3
Počet erytrocytů:	33920	/3
Celková bílkovina:	2970	mg/L
Glukóza:	3,83	mmol/L
Laktát:	5,25	mmol/L
KEB:	13,3	j

**Převažující elementy v preparátu:** Neutrofilní granulocyty

**Technické provedení preparátu:** Barvení Diff-Quik      Objektiv: 100x (imerze)      Numerická apertura: 1,3

**Úkol pro účastníky EHK:** **Popište elementy označené šipkou**

## Fotografie 2



### Doplňující informace pro fotografii 2

**Pacient** Pohlaví: muž Věk: 12 let  
 Chlapec přijat pro 5 dnů trvající parézu lícního nervu vpravo. V anamnéze klíště před asi 1 měsícem, 14 dnů před rozvojem parézy lícního nervu krční lymfadenitida - přeléčen antibiotiky, týden trvající konjunktivitida. Afebrilní, mimo perif. parézu lícního nervu normální neurologický nále. Lumbální punkce indikována k vyloučení neuroborreliózy či klíšťové meningoencefalitidy.

#### Klinický stav

Meningeální syndrom: ne	Kořenový syndrom: ne
Febrilní stav: ne	Extrapyramidový syndrom: ne
Porucha vědomí: ne	Vestibulární syndrom: ne
Křeče: ne	Mozkové nervy: ano
Paraparéza: ne	Bolest hlavy: ne
Hemiparéza: ne	

#### Likvorový nále

Počet jader. elementů:	9	/3
Počet erytrocytů:	0	/3
Celková bílkovina:	182	mg/L
Glukóza:	4,00	mmol/L
Laktát:	1,67	mmol/L
KEB:	30,49	j

**Převažující elementy v preparátu:** Lymfocyty

**Technické provedení preparátu:** Barvení Diff-Quik      Objektiv: 100x (imerze)      Numerická apertura: 1,3

**Úkol pro účastníky EHK:** Popište element na obrázku